informa
healthcare

ОРИГИНАЛЬНЫЙ ОТЧЕТ ОБ ИССЛЕДОВАНИИ

Лечение интенсивным импульсным светом винных пятен на шее в популяции китайских пациентов

BIN WANG[1], YAN WU[1], XIA ZHU[2], XUE-GANG XU[1], TIAN-HUA XU[1], HONG-DUO CHEN[1] & YUAN-HONG LI[1]

[1]Department of Dermatology, No.1 Hospital of China Medical University, Shenyang, Liaoning, P.R. China, and [2]Department of Dermatology, The Central Hospital of Benxi, Benxi, Liaoning, P.R. China

АННОТАЦИЯ

Актуальность исследования. Исследования в отношении действия лазеров или интенсивного импульсного света на винные пятна на лице проводятся довольно часто. Винные пятна на шее редко привлекают внимание.

Цель. Настоящая статья направлена на определение эффективности и безопасности IPL при лечении винных пятен на шее у китайских пациентов.

Методы. 29 китайским пациентам с винными пятнами в области шеи проводили по пять сеансов IPL-терапии с интервалом 4–5 недель. Параметры лечения применяли следующие: отсекающий фильтр 560 нм, одиночный импульс с шириной 6 мс и флюенс 20–24 Дж/см^2 или двойной импульс шириной 4,5–5,0 мс, интервал между импульсами 15–20 мс и флюенс 18–25 Дж/см^2. Эффективность анализировали посредством субъективной оценки и неинвазивными методами измерений. Фиксировали побочные эффекты.

Результаты. У более чем 60 % пациентов улучшение достигало более 50 % и свыше 50 % участников были очень удовлетворены или удовлетворены лечением. У участников моложе 18 лет эффективность была выше, чем у тех, кто старше 18 лет. Красные или пурпурные пятна лучше реагировали на IPL-лечение, чем розовые. Побочные эффекты были ограничены.

Вывод. IPL эффективен в отношении винных пятен в области шеи у китайских пациентов. Побочные эффекты минимальны и приемлемы.

Ключевые слова: интенсивный импульсный свет, шея, винное пятно.

Для переписки: Yuan-Hong Li, MD, PhD, Department of Dermatology, No.1 Hospital of China Medical University, 155N, Nanjing Street, Shenyang 110001, P.R. China. тел: 86-24-83282429. Fax: 86-24-83282633. E-mail: liyuanhong@vip.sina.com

(Получено 14 сентября 2012 года; принято 2 ноября 2012 года)

ISSN 1476-4172 print/ISSN 1476-4180 online © 2013 Informa UK, Ltd.
DOI: 10.3109/14764172.2012.748204

© 2018 The Authors. Lasers in Surgery and Medicine Published by Wiley Periodicals, Inc.

ВВЕДЕНИЕ

Винное пятно — это врожденная доброкачественная сосудистая патология, которая залегает в дерме и поражает 0,3–0,5 % новорожденных [1, 2]. Пятна чаще всего располагаются на лице и шее и не проходят сами по себе. Пациентам, рожденным с винными пятнами, для достижения оптимального результата следует как можно раньше начинать лазерную или IPL-терапию. Отсроченное или некорректное лечение может приводить к формированию узлов или гипертрофии [3]. Винные пятна считаются существенной эстетической и психологической проблемой. Сообщается, что традиционные методы терапии, в том числе иссечение, пересадка кожи, криотерапия, дермабразия и облучение, неэффективны и сопровождаются множеством неприемлемых побочных эффектов. В последние десятилетия лазерная терапия, например, с применением импульсного лазера на красителе (PDL), александритового лазера и Nd:YAG-лазера с удвоенной частотой и изменяемым импульсом, приобрела популярность, а импульсный лазер на красителе стал считаться золотым стандартом при лечении винных пятен [4]. Однако было обнаружено, что темнокожие пациенты имеют относительно высокий риск образования корочек, пузырей, рубцов и изменения пигментации [5, 6]. Кроме того, примерно у 20 % пациентов не удается добиться удовлетворительных результатов [7, 8]. Устройства на основе интенсивного импульсного света (IPL) являются источником широкополосного света, которые испускают непрерывный спектр излучения в видимом и ближнем инфракрасном диапазоне. Благодаря отсекающим фильтрам, IPL селективно воздействует на меланин, гемоглобин или содержащуюся в тканях воду, являющиеся для него первичными хромофорами, и успешно применяется при лечении пигментных, сосудистых дисхромий, фотостарения и гирсутизма [9–11]. IPL является альтернативным методом лечения винных пятен благодаря широкому спектру применения, меньшему числу осложнений и исходя из экономических соображений. В некоторых случаях молодые или устойчивые к лазерному лечению винные пятна эффективно лечат с применением IPL-устройств [12–15].

Данное исследование было направлено на оценку эффективности и безопасности IPL при лечении винных пятен в популяции китайских пациентов. Поскольку об исследованиях относительно винных пятен на лице сообщалось довольно часто, а в отношении винных пятен в области шеи данных существует крайне мало, наше исследование было сфокусировано на IPL-терапии винных пятен, расположенных в этой зоне.

МАТЕРИАЛЫ И МЕТОДЫ

Субъекты

В настоящее исследование были вовлечены 29 китайских пациентов с винными пятнами (16 женщин и 13 мужчин, типы кожи по Фицпатрику III–IV), средний возраст которых составлял 19,4 лет (диапазон от 11 до 40 лет), в том числе 12 участников ≤ 18 лет, и 17 пациентов >18 лет. Пятна распределяли на три типа в зависимости от цвета: розовые (5 случаев), красные (16 случаев) и пурпурные (8 случаев). К критериям исключения относили применение ретиноидов менее чем за 6 месяцев до исследования, образование келоидных рубцов в анамнезе, беременность

и предшествующее лечение. Протокол исследования соответствовал рекомендациям Хельсинкской декларации 1975 года и был одобрен нашим институциональным комитетом по медицинской этике и исследованиям с участием человека. До вступления в исследование все участники (пациенты и опекуны) были проинформированы о рисках, преимуществах и возможных осложнениях лечения, информированное согласия было получено от каждого пациента или опекуна. До лечения, через 1 месяц после каждого сеанса и через 3 месяца после последнего сеанса курса при помощи цифровой камеры (Coolpix 5700, Nikon, Tokyo, Japan) создавались фотографии крупным планом.

Оборудование

В настоящем исследовании применяли IPL-устройство (Lumenis One, Lumenis) с длиной волны 515–1200 нм.

Протоколы лечения

Параметры лечения выбирали исходя из цвета кожи пациента, типа кожи по Фицпатрику, цвету и глубине залегания пятна. Пять сеансов терапии последовательно проводили с интервалом в 4–5 недель. Использовали отсекающий фильтр 560 нм и следующие параметры: одиночный импульс шириной 6 мс и флюенсом 20–24 Дж/см^2 или двойной импульс шириной 4,5–5,0 мс, интервалом между импульсами 15–30 мс, флюенсом 18–25 Дж/см^2. Конечной точкой терапии была пурпура, осветление эпидермиса целью не являлось. Охлажденный бесцветный гель наносили на область лечения слоем 2–5 мм перед каждой вспышкой. После процедуры для охлаждения области лечения как минимум на 30 минут прикладывали холодные компрессы. Пациентам рекомендовали не мыть область лечения в течение 24 часов, избегать воздействия солнца и наносить солнцезащитные средства (SPF ≥ 30, уровень защиты от А-лучей PA++, +++) на протяжении всего курса.

Основываясь на цвете, виде телеангиэктазий и размере, два исследователя слепым методом оценивали улучшение, используя 4 уровня: слабое (0–25 %), умеренное (26–50 %), хорошее (51–75 %) и превосходное (76–100 %). Участников просили оценить степень своей удовлетворенности по следующей шкале: слабо (не удовлетворен вообще), умеренно (слегка удовлетворен), хорошо (умеренно удовлетворен) или превосходно (очень удовлетворен).

Измерение цвета кожи

Индекс эритемы кожи (EI) измеряли с применением датчика Mexameter (MX18, Courage &Khazaka, Electronic GmbH, Cologne, Germany). При помощи датчика делали замеры по внешней, серединной и внутренней линии пятна. Средний показатель подсчитывали путем деления суммы значений этих замеров на три. Разницу значений индекса EI подсчитывали путем вычета значения, полученного после процедур, из исходного значения.

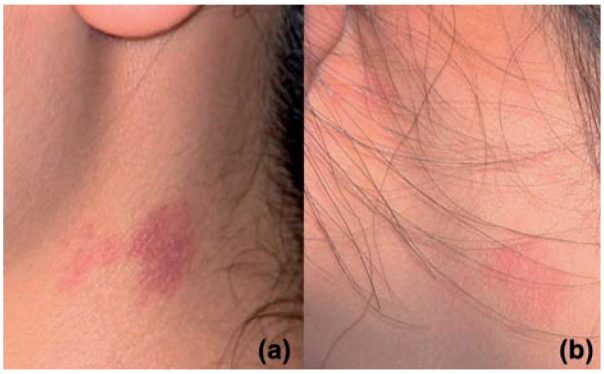

Рисунок 1. Изображения зрелых красных винных пятен у 17-летнего пациента: (a) до лечения; (b) на контрольном осмотре через 3 месяца

Статистический анализ

Для обработки данных и статистического анализа использовали статистическую программу SPSS/Pct (версия 16.0 для windows). Для анализа использовали непараметрические статистические методы (Критерий Краскела — Уоллиса и U-критерий Манна — Уитни) и односторонний дисперсионный анализ ANOVA. Все статистические тесты были двусторонними. Статистически значимым считался показатель $P < 0,05$.

РЕЗУЛЬТАТЫ

Оценка исследователем и субъективная оценка участниками (Рис. 1 и 2)

Анализируя серию фотографий, исследователи давали оценку общим улучшениям (Рис. 3a). Приблизительно 25 % пациентов (7/29) демонстрировали более чем 50%-ное улучшение после первого сеанса.

Процент увеличивался до 62,07 % (18/29) после 5 сеансов и достигал 65,52 % (19/29) к контрольному осмотру через 3 месяца. В зависимости от возраста участников и цвета пятна улуч-

Рисунок 2. Изображения зрелых пурпурных винных пятен у 25-летнего пациента: (a) до процедуры; (b) на контрольном осмотре через 3 месяца

шение > 50 % наблюдалось после трех и пяти сеансов и на контрольном осмотре через 3 месяца. В целом, у участников в возрасте ≤ 18 лет эффективность лечения была выше, чем у тех, кто был старше 18 лет (χ^2 = 13, p = 0,011). Красные или пурпурные пятна реагировали лучше, чем розовые (χ^2 = 17,32, p = 0,000). Существенной разницы между красными и пурпурными пятнами (Таблица 1) не наблюдалось. После одного сеанса лечения только 17,24 % (5/29) участников оценили удовлетворенность результатами как хорошо или превосходно. Этот процент возрастал до 55,17 % (16/29) после пяти сеансов и сохранялся на уровне 58,62 % (17/29) к контрольному визиту через 3 месяца (Рисунок 3b).

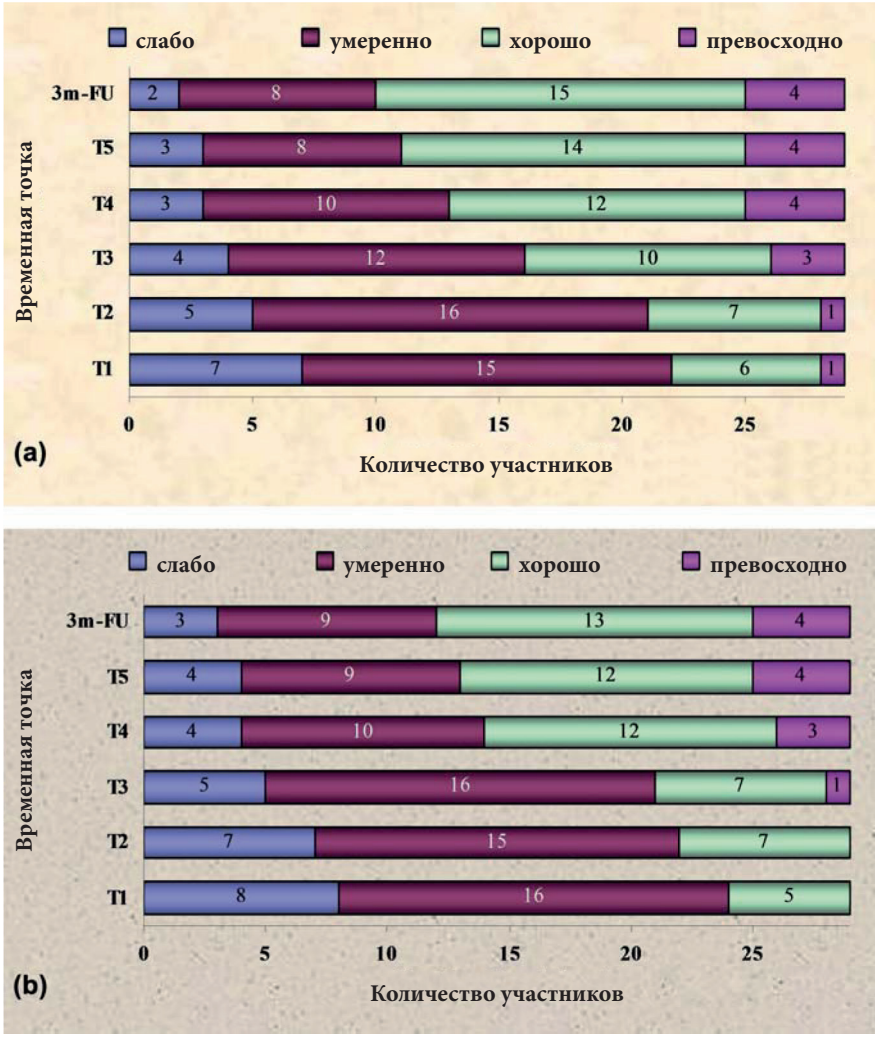

Рисунок 3. Субъективная общая оценка (a) исследователем и (b) участниками

Цвет кожи

20 участникам были проведены измерения El (Рисунок 4). Среднее значение El имело тенденцию к уверенному уменьшению после последовательных сеансов (p = 0,000). После двух сеансов значение существенно уменьшалось с 757,32 до 649,57 (p = 0,015), а в дальнейшем до 548,32 после пятого сеанса (p = 0,000) и оставалось на низком уровне 552,12 на контрольном осмотре через 3 месяца (p = 0,000).

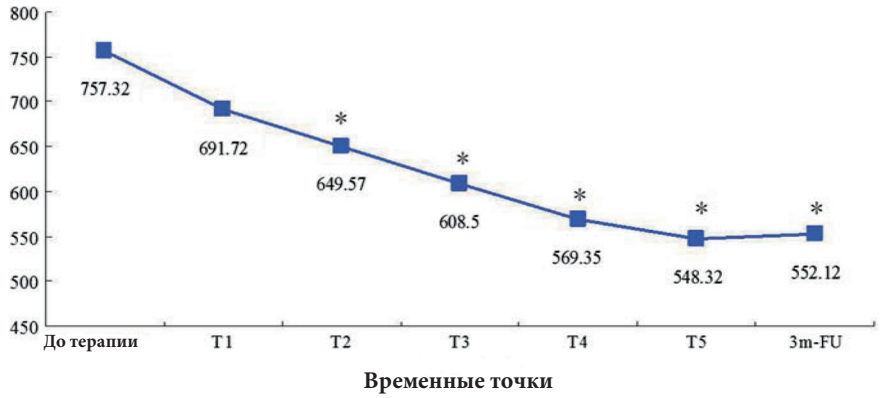

Рисунок 4. Средний индекс эритемы (EI) до и после сеансов. T1 (2, 3, 4, 5): после 1 (2, 3, 4, 5) сеансов IPL-терапии; 3m-FU: контрольный визит через 3 месяца; *показывает p < 0,05 по сравнению с показателями до лечения

Дальнейший анализ в подгруппах показывал, что разница значений EI среди участников в возрасте ≤ 18 и > 18 лет не была статистически значимой (p > 0,05). Что касается цвета пятна, разница значений El была более примечательной в отношении красных пятен, затем шли пурпурные и розовые (p > 0,05). Рисунок 5 показывает детальную информацию.

Таблица 1. *50%-ное улучшение винных пятен согласно оценке исследователями, в зависимости от возраста и цвета пятна, кол-во, %*

	T3 (n %)	*T5 (n %)*	*3m-FU (n %)*
Возраст (лет)			
≤ 18 лет (кол-во=12)	6 (50,0)	8 (66,7)	9 (75,0)
> 18 лет (кол-во=17)	7 (41,2)	10 (58,8)	10 (58,8)
Цвет			
Розовый (кол-во=5)	1 (20,0)	2 (40,0)	2 (40,0)
Красный (кол-во=16)	8 (50,0)	10 (62,5)	11 (75,0)
Пурпурный (кол-во=8)	4 (50,0)	6 (75,0)	6 (75,0)

T3 – после 3 сеансов IPL-терапии; T5 – после 5 сеансов IPL-терапии; 3m-FU – 3-контрольный осмотр через 3 месяца

Побочные эффекты

О боли от легкой до умеренной сообщали все пациенты, анестезия не требовалась. У всех пациентов наблюдали отек разной степени, проходивший в течение 2–6 часов. Пурпура от легкой до умеренной появлялась в течение 24 часов после сеанса у 25 пациентов (86,21 %) и исчезала в течение 5–10 дней. У трех пациентов (10,34 %) с типом кожи IV по Фицпатрику после

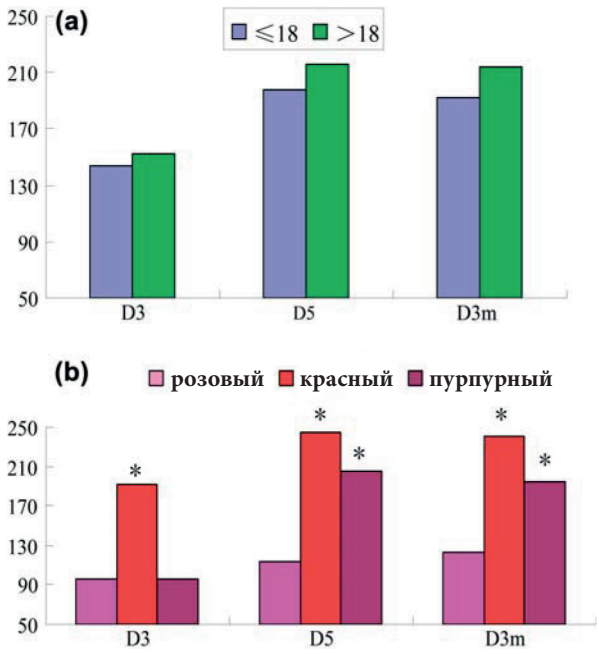

Рисунок 5. Разница значения индекса эритемы (EI) у участников (a) в зависимости от возраста и (b) в зависимости от цвета. D3 (D5, D3m): показатели до терапии минус показатели после 3 сеансов (5 сеансов, на контрольном осмотре через 3 месяца) IPL-терапии; *показывает $p < 0,05$ при сравнении розовых пятен

трех или четырех сеансов развивалась поствоспалительная гиперпигментация (PIH), которая проходила в течение 3 месяцев без переноса очередных сеансов. Гипопигментации, образования рубцов или пузырей не наблюдалось.

ОБСУЖДЕНИЕ

Реакция винных пятен на IPL и/или лазер различается в зависимости от их анатомической локализации [16, 17]. Для головы и шеи степень осветления была различной в зависимости от ветви тройничного нерва: глазной (V1), верхнечелюстной (V2), нижнечелюстной (V3) и лицевых ветвей (C2 и C3) [16]. Периферические области головы и шеи показывали превосходную реакцию (осветление в среднем 82,3 %) на лечение импульсным лазером на красителе в отличие от более слабой реакции (осветление в среднем 70,7 %) центральных участков лица [16]. Винные пятна на участках, как правило, хорошо реагирующих на лазерное лечение (V3, шея и туловище), чаще были поверхностными – тип 1, тогда как в зонах с более слабым ответом на терапию (V2, конечности) чаще залегание было более глубоким — тип 2 [18]. Поскольку анатомическое расположение влияет на терапевтическую эффективность, а информации в отношении винных пятен на шее имелось немного, исследования, сфокусированные на винных пятнах в зоне шеи (как наше), могли бы обеспечить дополнительную полезную информацию. Настоящее исследование впервые сообщало о лечении винных пятен в области шеи с применением IPL-устройства у китайских пациентов.

Согласно глобальной оценке исследователями и пациентами, только у 25 % пациентов достигнуто более чем 50%-ное улучшение после двух сеансов IPL-терапии. Однако после третьего сеанса улучшения достигали такого уровня у 44,9 и 27,6 % согласно оценке исследователей и

пациентов соответственно. После пятого сеанса IPL-терапии более 50 % пациентов демонстрировали более чем 50%-ное улучшение. Значения сохранялись на уровне 65,5 и 58,6 %, согласно оценке исследователей и пациентов соответственно, к контрольному осмотру через 3 месяца. Эти результаты показали, что для начала реакции на лечение необходимы как минимум от 3 до 4 сеансов IPL-терапии, а пятый сеанс закрепляет результат. Возврата к прежнему состоянию не наблюдалось на контрольном осмотре через 3 месяца, а для определения долгосрочности результата необходим контрольный осмотр через 1 год. Результаты измерений EI-значений соответствовали приведенным выше субъективным наблюдениям. Среднее значение El показывало стойкое уменьшение от исходного 757,3 до ниже чем 700, затем ниже 600, пока не доходило примерно до 550 после 5 сеансов и удерживалось на этом низком уровне к контрольному осмотру через 3 месяца. Уменьшение кривой было нестабильным до четвертого сеанса и становилось плавным после этой временной точки. В 2008 году Mustafa и соавторы лечили 12 пациентов с молодыми винными пятнами на лице и/или шее при помощи IPL. Пациенты с розовыми, красными и красно-пурпурными винными пятнами имели общий показатель осветления 82,5; 65,8; 59,1 соответственно [19]. Наши результаты субъективной оценки, наоборот, показывали, что в отношении красных и пурпурных пятен эффективность IPL-терапии была выше, чем в отношении розовых. Согласно Fiskerstrand и соавторам, сосуды в красных пятнах залегают на меньшей глубине, сосуды пурпурного пятна залегают глубже и имеют больший диаметр, тогда как сосуды розового пятна располагаются глубже и меньше в диаметре [20]. На наш взгляд, винные пятна, расположенные на меньшей глубине или с большим диаметром, могут быть лучшей мишенью для IPL, и это может объяснять хорошую реакцию красных и пурпурных пятен на терапию в нашем исследовании. Результаты могут различаться в зависимости от анатомической локализации и популяции, как в исследовании Mustafa или нашем. Ранее сообщалось, что у детей реакция на лазерную терапию была лучше, чем взрослых [21, 22]. В нашем исследовании пациенты моложе и старше 18 лет имели степень осветления более 50 % в 70 % и 58,8 % случаях соответственно согласно оценке исследователей после пяти сеансов IPL и на контрольном осмотре через 3 месяца. Схожесть результатов предыдущих и данного исследования может быть связана с фактом, что сосуды у детей имеют более близкое расположение к поверхности кожи, поскольку кожа очень тонкая и конкурирующие хромофоры (такие как меланин) гемоглобина сравнительно ниже, чем у взрослых. Поэтому предлагается лечить винные пятна как можно раньше.

ВЫВОД

Наше исследование продемонстрировало, что IPL-терапия является эффективным и безопасным методом лечения винных пятен в области шеи у китайских пациентов. На контрольном визите через 3 месяца возврата пятен к исходному состоянию не наблюдалось.

Заявления о заинтересованности. Авторы заявляют об отсутствии конфликта интересов. Только авторы ответственны за содержание и написание статьи. Это исследование поддержано программой грантов Program for the National Science Grant (code: 30972658).

СПИСОК ЛИТЕРАТУРЫ

1. Jacobs AH , Walton RG . The incidence of birthmarks in the neonate . Pediatrics. 1976 ; 58 : 218 – 222.

2. Lorenz S , Maier C , Segerer H , Landthaler M , Hohenleutner U. Skin changes in newborn infants in the fi rst 5 days of life. Hautarzt. 2000 ; 51 : 396 – 400.

3. Kira M, Roy GG, Hale EK. Port wine stain progression: a potential consequence of delayed and inadequate treatment? Lasers Surg Med. 2009; 41 : 423 – 426.

4. Landthaler M , Hohenleutner U. Laser therapy of vascular lesions . Photodermatol Photoimmunol Photomed. 2006; 22 : 324 – 332.

5. Asahina A, Watanabe T, Kishi A, Hattori N, Shirai A, Kagami S, et al. Evaluation of the treatment of port-wine stains with the 595-nm long pulsed dye laser: a large prospective study in adult Japanese patients . J Am Acad Dermatol. 2006; 54 : 487 – 493.

6. Ho WS, Chan HH, Ying SY, Chan PC. Laser treatment of congenital facial port-wine stains: Long-term ef fi cacy and complication in Chinese patients. Laser Surg Med. 2002; 30 : 44 – 47.

7. Troilius A, Wrangsjo B, Ljunggren B. Patients with port-wine stains and their psychosocial reactions after photothermolytic treatment. Dermatol Surg. 2000; 26 : 190 – 196.

8. Jasim ZF, Handley JM. Treatment of pulsed dye laser- resistant port wine stain birthmarks. J Am Acad Dermatol. 2007; 57 ; 677 – 682.

9. Kohl EA , Babilas P , Landthaler M . Skin rejuvenation with intense pulsed light . Acta Dermatovenerol Croat. 2010; 18 : 181 – 184.

10. Li YH, Wu Y, Chen JZ, Gao XH, Liu M, Shu CM, et al. Application of a new intense pulsed light device in the treatment of photoaging skin in Asian patients. Dermatol Surg. 2008; 34 : 1459 – 1464.

11. Li YH, Chen JZ, Wei HC, Wu Y, Liu M, Xu YY, et al. Ef fi cacy and safety of intense pulsed light in treatment of Melasma in Chinese patients. Dermatol Surg. 2008; 34 : 693 – 701.

12. Raulin C, Schroeter C, Weiss RA, Keiner M, Werner S. Treatment of port-wine stain with a noncoherent pulsed light source: a retrospective study. Arch Dermatol. 1999; 135 : 679 – 683.

13. Bjerring P, Christiansen K, Troilius A. Intense pulsed light source for the treatment of dye laser resistant port-wine stain. J Cosmet Laser Ther. 2003; 5 : 7 – 13.

14. Ozdemir M, Engin B, Mevlito lu I. Treatment of facial portwine stains with intense pulsed light: a prospective study. J Cosmet Dermatol. 2008; 7 : 127 – 131.

15. Dong XH, Yu QX, Ding J, Lin JX. Treatment of facial portwine stains with a new intense pulsed light source in Chinese patients. J Cosmet Laser Ther. 2010; 12 : 183 – 187.

16. Renfro L, Geronemus RG. Anatomical differences of Portwine stains in response to treatment with the pulsed dye laser. Arch Dermatol. 1993; 129 : 182 – 188.

17. Reynolds N, Exley J, Hills S, Falder S, Duff C, Kenealy J. The role of the Lumina intense pulsed light system in the treatment of port wine stains-A case controlled study. Br J Plast Surg. 2005; 58 : 968 – 980.

18. Eubanks LE , McBurney EI . Videomicroscopy of port wine stains: correlation of location and depth of lesion. J Am Acad Dermatol. 2001; 44 : 948 – 951.

19. Ozdemir M, Engin B, Mevlito gˇlu I. Treatment of facial portwine stains with intense pulsed light: a porspective study. J Cosmet Dermatol. 2008; 7 : 127 – 131.

20. Fiskerstrand EJ, Svaasand LO, Kopstad G, Dalaker M, Norvang LT, Volden G. Laser treatment of port wine stains: therapeutic outcome in relation to morphological parameters. Br J Dermatol. 1996; 134 : 1039 – 1043.

21. Adamic M, Troilius A, Adatto M, et al. Vascular lasers and IPLS: guidelines for care from the European Society for care from the European Society for laser Dermatology (ESLD). J Cosmet Laser Ther. 2007; 9 : 113 – 124.

22. Goldman MP . Laser treatment of cutaneous vascular lesions. In: Goldman MP , editor . Cutaneous and cosmetic laser surgery. London: Mosby; 2006. p. 42 – 43.